






Dermatite de Contacto? – A Importância do Diagnóstico Diferencial com as Dermatofitoses

Contact Dermatitis? – The Importance of the Differential Diagnosis with Dermatophytoses

Data de receção / Received in: 20/08/2023

Data de aceitação / Accepted for publication in: 30/11/2023

Rev Port Imunoalergologia 2024; 32 (x): xxx-xxx

Helena Pires Pereira¹ , Mariana Lucena¹ , Rosa Mascarenhas² , Isabel Carrapatoso¹ , Ana Todo-Bom^{1,3} 

¹ Serviço de Imunoalergologia, Centro Hospitalar e Universitário de Coimbra, Coimbra, Portugal

² Serviço de Dermatologia, Hospital Distrital da Figueira da Foz, Figueira da Foz, Portugal

³ Departamento de Imunoalergologia, Faculdade de Medicina, Universidade de Coimbra, Coimbra, Portugal

Contribuição dos autores: Helena Pires Pereira – Contribuição: Conceptualização, Investigação, Redação; Mariana Lucena – Conceptualização, Investigação, Redação; Rosa Mascarenhas – Investigação; Isabel Carrapatoso – Conceptualização, Redação; Ana Todo Bom – Conceptualização, Revisão.

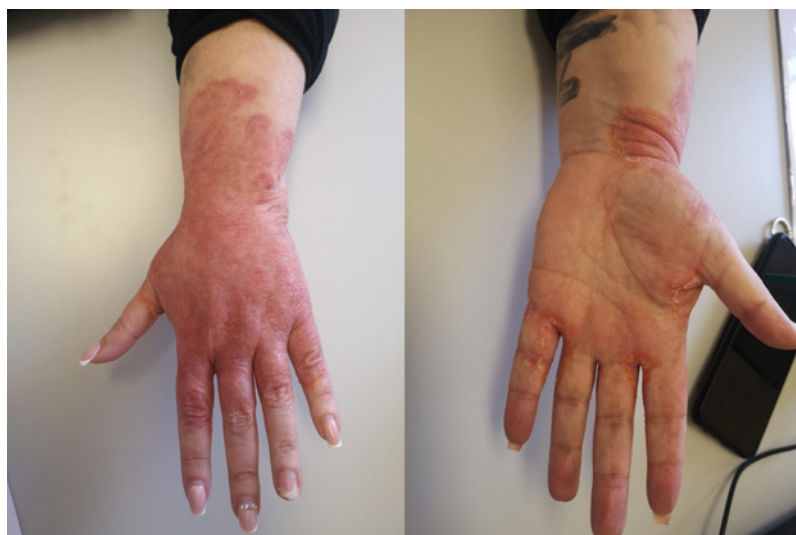

Figura 1. Lesões eritematosas difusas, uniformes no dorso da mão, regiões interdigitais e terço distal do antebraço, com limites bem definidos e descamação periférica, poupando a falange distal do dorso e face ventral dos dedos e da mão. (Sem lesões vesiculares no momento da fotografia).

Figure 1. Diffuse, uniform erythematous lesions on the dorsum of the hand, interdigital regions, and distal third of the forearm, with well-defined limits and peripheral desquamation, sparing the distal phalanges of the dorsum and ventral side of the hand and fingers. (No vesicular lesions at the time of photograph).

<http://doi.org/10.32932/rpia.2024.xx.xxx>

© 2024 Sociedade Portuguesa de Alergologia e Imunologia Clínica. Published by Publicações Ciência e Vida.

This is an open access article under the CC BY-NC-ND license (<http://creativecommons.org/licenses/by-nc-nd/4.0/>).

COMENTÁRIO

Sexo feminino, 48 anos, com lesões eritemato-des-camativas pruriginosas e vesículas, com bordo bem definido, no dorso da mão e punho dominantes, com atingimento das regiões interdigitais poupando a face ventral (Figura 1), com um ano de evolução e crescimento centrípeto. Tratava-se de uma enfermeira com dermatite de contacto alérgica ao látex confirmada, cujas lesões prévias eram bilaterais e resolveram com evicção, sem recorrência há mais de 5 anos (1). A doente foi inicialmente tratada com corticoterapia oral e tópica, sem melhoria clínica. Pela suspeita de dermatite de contacto, foi referenciada ao Serviço de Imunoalergologia, tendo sido realizados testes epicutâneos com as séries Europeias standard, cosméticos, cabeleireiros, colas, acrilatos e desinfetantes, negativos às 48 e 72 horas (2). Dadas as características das lesões (unilaterais, poupando áreas da mão, limites bem definidos), foi pedida avaliação de Dermatologia, que realizou raspagem cutânea e análise microscópica. Foram identificados elementos fúngicos, tendo sido realizada uma cultura fúngica, positiva para *Trichophyton interdigitale*, levando à prescrição de antifúngicos tópicos e orais, com melhoria após 2 meses de tratamento (3). Este caso destaca o desafio diagnóstico de infeções fúngicas atípicas em doentes com dermatites conhecidas, enfatizando a necessidade de colaboração entre especialidades em casos complexos.

Conflito de interesses

Os autores declaram que não existem conflitos de interesses.

ORCID

Helena Pires Pereira  0000-0002-8681-0914

Mariana Lucena  0000-0003-0000-2607

Rosa Mascarenhas  0009-0001-6011-4654


Isabel Carrapatoso  0000-0002-4819-9229

Ana Todo Bom  0000-0002-1850-6689

COMMENT

*Female, 48 years old, with pruritic erythematous-scaly lesions and vesicles, with well-defined borders on the dorsum of the dominant hand and wrist, affecting the interdigital regions, sparing the ventral face (Figure 1), with one year of evolution and centripetal growth. She was a nurse with a confirmed latex allergic contact dermatitis, whose previous lesions were bilateral and resolved with avoidance, without recurrence for over 5 years (1). Initial treatment consisted of oral and topical corticosteroids, without clinical improvement. Due to the suspicion of contact dermatitis, she was referred to our Allergy and Clinical Immunology Department, and epicutaneous tests were performed with the standard European, cosmetics, hairdressing, glues, acrylates, and disinfectants series, all negative at 48 and 72 hours (2). Given the characteristics of the lesions (unilateral, sparing areas of the hand, well-defined limits), Dermatology was consulted, leading to skin scraping and microscopic analysis. Fungal elements were identified and a fungal culture was conducted, which was positive for *Trichophyton interdigitale*, prompting the prescription of topical and oral antifungals, with improvement after 2 months of treatment (3). This case highlights the diagnostic challenge of atypical fungal infections in patients with known dermatitis, emphasizing the need for collaboration between specialties in complex cases.*

Autor correspondente

Helena Pires Pereira 

Praceta Professor Mota Pinto, 3000-561, Coimbra, Portugal

E-mail: helenapereira089@gmail.com

REFERÊNCIAS

1. Parisi CA, Kelly KJ, Ansotegui JJ, Gonzalez-Diaz SN, Bilò MB, Cardona V, et al. Update on latex allergy: New insights into an old problem. *World Allergy Organ J* 2021; 14 (8): 100569. doi: 10.1016/j.waojou.2021.100569.
2. Thyssen JP, Schuttelaar ML, Alfonso JH, Andersen KE, Angelova-Fischer I, Arents BW, et al. Guidelines for diagnosis, prevention, and treatment of hand eczema. *Contact Dermatitis*. 2022;86(5):357-378. doi:10.1111/cod.14035.
3. Chanyachailert P, Leeyaphan C, Bunyaratavej S. Cutaneous Fungal Infections Caused by Dermatophytes and Non-Dermatophytes: An Updated Comprehensive Review of Epidemiology, Clinical Presentations, and Diagnostic Testing. *J Fungi (Basel)* 2023; 9 (6): 669. doi: 10.3390/jof9060669.