

Teste intradérmico positivo tardio exuberante – A importância das leituras tardias

Exuberant late intradermal positive test – The importance of delayed readings

Data de receção / Received in: 28/01/2024

Data de aceitação / Accepted for publication in: 19/05/2024

Rev Port Imunoalergologia 2024; 32 (x): 1-2

João Cardoso Lopes^{*,1} , Helena Pires Pereira^{*,1} , Carmelita Ribeiro¹ , Ana Todo-Bom¹ , Emília Faria¹ 

* Igual contribuição

¹ Serviço de Imunoalergologia, Centro Hospitalar e Universitário de Coimbra, Coimbra, Portugal

Contribuição dos autores: João Cardoso Lopes – conceptualização, investigação e redação; Helena Pires Pereira – conceptualização, investigação e redação; Carmelita Ribeiro – revisão e edição; Ana Todo Bom – revisão e edição; Emília Faria – supervisão e validação.

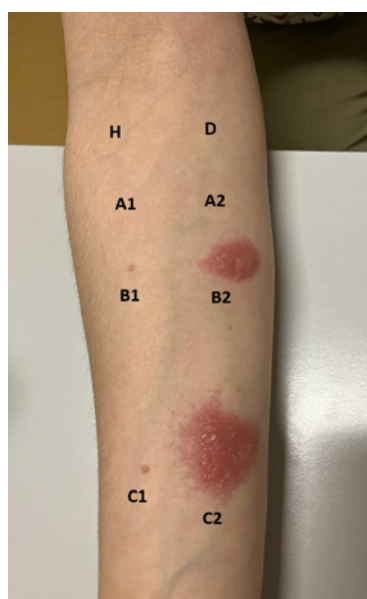


Figura 1. Eritema localizado e lesões vesiculares com conteúdo seroso, com cerca de 5 cm de diâmetro, 24 horas após realização dos testes por picada e intradérmicos.

H – Teste por picada histamina (controlo positivo); D – teste por picada diluente (controlo negativo); A1 – teste por picada benzilpenicilina (10000 IU/mL); A2 – teste intradérmico benzilpenicilina (10000 IU/mL); B1 – teste por picada amoxicilina (20 mg/ml); B2 – teste intradérmico amoxicilina (20 mg/ml); C1 – teste por picada amoxicilina/ácido clavulânico (20 mg/ml); C2 – teste intradérmico amoxicilina/ácido clavulânico (20 mg/ml).

Figure 1. Localized erythema and vesicular lesions with serous content measuring about 5cm in diameter, 24h after prick and intradermal tests.

H – Histamine prick test (positive control); D – Diluent prick test (negative control); A1 – Benzylpenicillin prick test (10000 IU/mL); A2 – Benzylpenicillin intradermal test (10000 IU/mL); B1 – Amoxicillin prick test (20 mg/ml); B2 – Amoxicillin intradermal test (20 mg/ml); C1 – Amoxicillin/clavulanic acid prick test (20 mg/ml); C2 – Amoxicillin-clavulanic acid intradermal test (20 mg/ml).

<http://doi.org/10.32932/rpia.2024.07.140>

© 2024 Sociedade Portuguesa de Alergologia e Imunologia Clínica. Published by Publicações Ciência e Vida.

This is an open access article under the CC BY-NC-ND license (<http://creativecommons.org/licenses/by-nc-nd/4.0/>).

COMENTÁRIO

Sexo feminino, 31 anos, referenciada ao serviço de Imunoalergologia (SIA) por exantema micropapular generalizado pruriginoso 12 horas após o primeiro comprimido de amoxicilina/ácido clavulânico 875/125mg por infeção dentária (já previamente medicada com este fármaco). Negada outra sintomatologia, mas referência a persistência das lesões, e necessidade de terapêutica sistémica. Os testes epicutâneos com amoxicilina e ácido clavulânico, ambos em 10% vaselina, realizados na face lateral do braço, foram negativos na leitura às 72 horas. Realizaram-se testes cutâneos por picada e intradérmicos (ID) com benzilpenicilina (10000 UI/mL), amoxicilina (20 mg/ml) e amoxicilina/ácido clavulânico (20 mg/ml), em concentrações máximas não irritativas, negativos na leitura imediata (1). Contudo, 10 horas após, desenvolve eritema localizado, pruriginoso, com evolução para vesículas de 5 cm de diâmetro no local dos testes ID de amoxicilina e amoxicilina/ácido clavulânico. A doente foi medicada inicialmente com corticosteroide tópico de média potência, mas por agravamento progressivo, iniciou ao 3.º dia corticosteroide e anti-histamínico sistémicos, com resolução em 10 dias. A leitura tardia presencial de testes ID não está rotineiramente protocolada nos SIA portugueses, embora possam surgir reações tardias, com grau de gravidade variável (2,3). Dada a extensão das lesões e ausência de resposta ao corticosteroide tópico, optou-se por otimização terapêutica sistémica (ainda que sem outra sintomatologia concomitante), o que destaca a gravidade da reação local observada.

Conflito de interesses

Os autores declaram que não existem conflitos de interesses.


ORCID

João Cardoso Lopes  0000-0002-1265-9449
Helena Pires Pereira  0000-0002-8681-0914
Carmelita Ribeiro  0000-0001-6034-3687
Ana Todo Bom  0000-0002-1850-6689
Emília Faria  0000-0002-9602-1599

COMMENT

A 31 years old female was referred to the Allergy and Clinical Immunology Department (ACID) due to a pruritic, generalized micropapular exanthema that developed 12 hours after the first dose of amoxicillin/clavulanic acid 875/125mg for dental infection. She denied other symptoms but noted the lesions persisted, necessitating systemic medication. She had previously tolerated this medication. Epicutaneous tests with amoxicillin and clavulanic acid, both in 10% petrolatum, on the lateral arm, were performed with negative results at the 72 hours reading. Skin prick and intradermal tests (IDT) with benzylpenicillin (10000 IU/mL), amoxicillin (20 mg/ml), and amoxicillin/clavulanic acid (20 mg/ml) at non-irritative concentrations were negative on immediate reading (1). However, 10 hours later, localized pruritic erythema appeared, evolving into 5 cm diameter vesicles on the amoxicillin and amoxicillin/clavulanic acid IDT sites. The patient was initially treated with medium-potency topical corticosteroids, but due to progressive worsening, systemic corticosteroids and antihistamines were initiated on day 3, leading to resolution in 10 days. The routine practice of late IDT reading is not established in Portuguese ACID, although delayed reactions may occur with varying severity (2,3). Given the extent of the lesions and lack of response to topical corticosteroids, systemic therapeutic optimization was chosen, highlighting the severity of this local reaction.

Autor correspondente

João Cardoso Lopes 

Serviço de Imunoalergologia

Centro Hospitalar Universitário de Coimbra

Praceta Prof. Mota Pinto, 3000-075 Coimbra, Portugal

E-mail: joalopes1493@gmail.com

REFERÊNCIAS

1. Barbaud A, Romano A. Skin Testing Approaches for Immediate and Delayed Hypersensitivity Reactions. *Immunol Allergy Clin North Am*. 2022 May;42(2):307-322. doi: 10.1016/j.iac.2022.01.003. Epub 2022 Mar 31.
2. Carvalho J, Oliveira G. Systemic reaction during intradermal skin tests with beta-lactams. *BMJ Case Rep*. 2021 Mar 4;14(3):e240050. doi: 10.1136/bcr-2020-240050.
3. Fransson S, Mosbech HF, Elberling J, Kappel M, Garvey LH. Intradermal Testing Identifies I in 4 Patients with Nonimmediate Penicillin Allergy. *Int Arch Allergy Immunol*. 2021;182(9):827-834. doi: 10.1159/000515080.